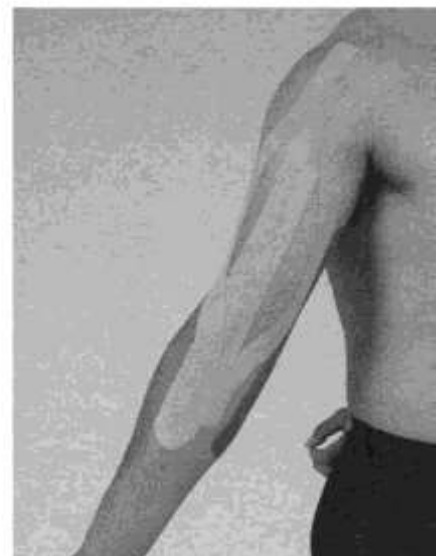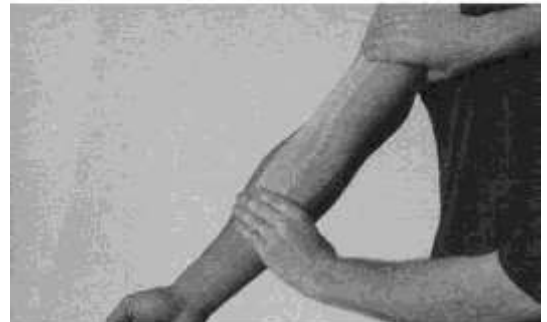
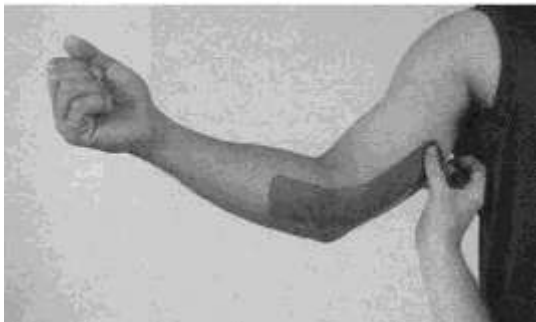

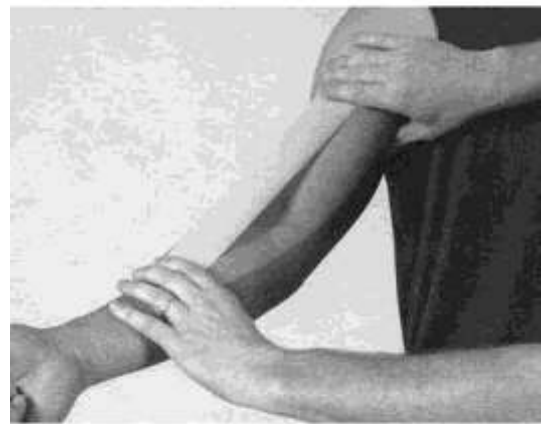
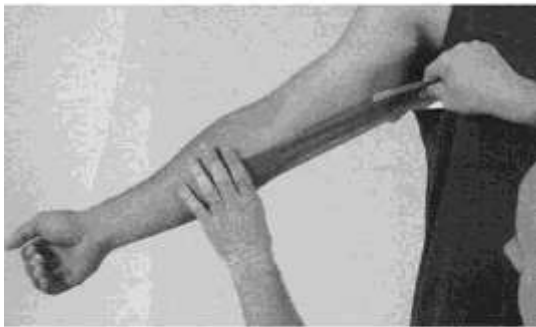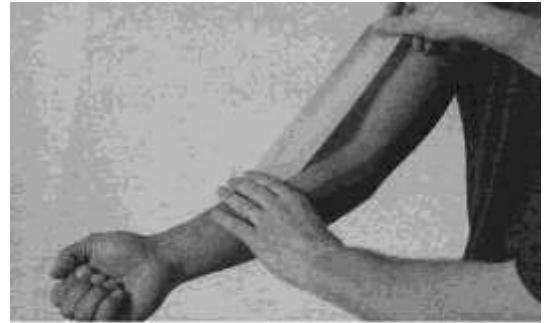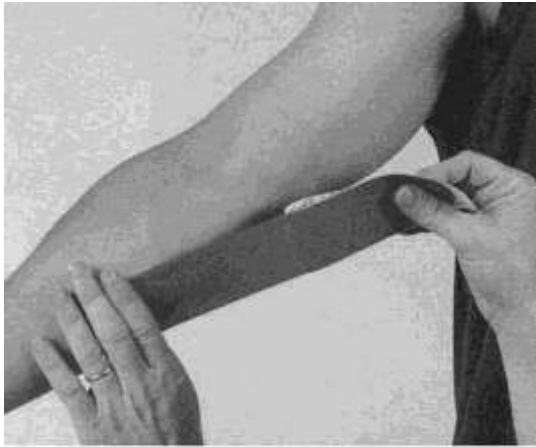16.04.2020-ПРАКТИЧНЕ ЗАНЯТТЯ-КІНЕЗІОТЕЙПУВАННЯ

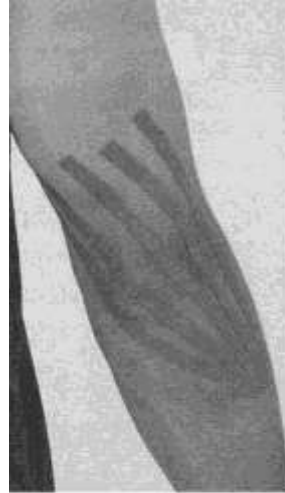
ТЕМА: КІНЕЗІОТЕЙПУВАННЯ ПРИ УШКОДЖЕННЯ ТА РОЗТЯГНЕННЯХ М'ЯЗІВ ВІЛЬНОЇ ВЕРХНЬОЇ КІНЦІВКИ

1. Вальгусна деформація в ліктьовому суглобі

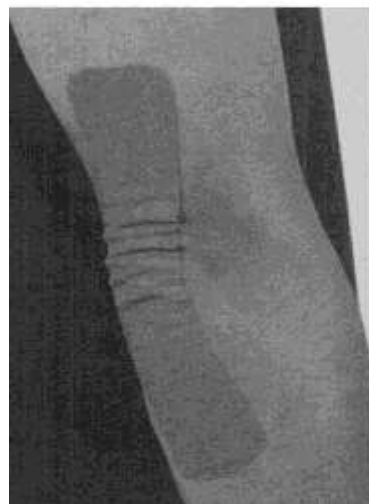
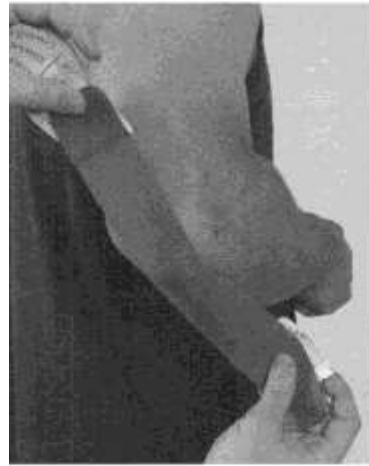

2. Бурсит ліктьового суглобу

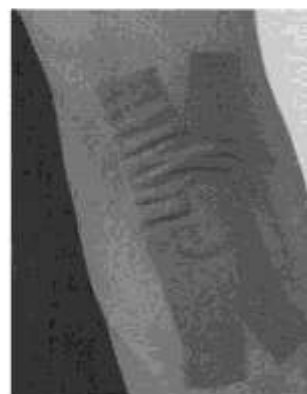Гостра фаза



Варіант 1. Підгостра фаза (понад 72 годин)



Варіант 2. Використання полоски з отвором

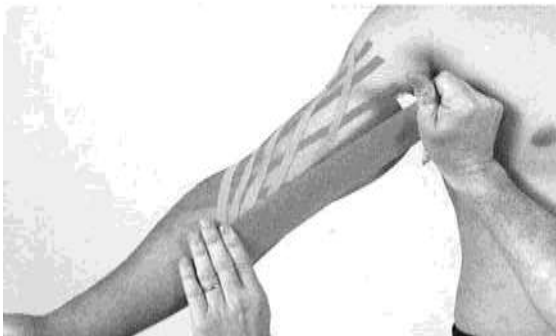
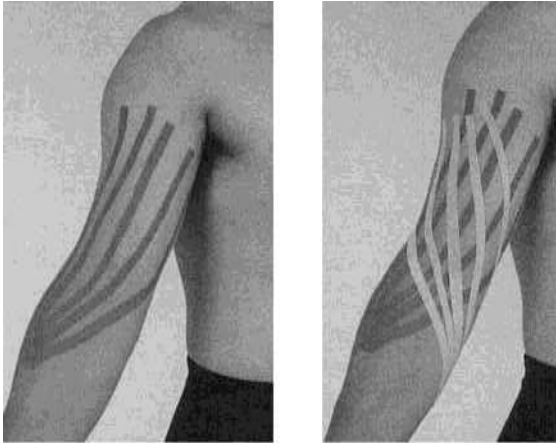


Варіант 3. Використання «паутинки»

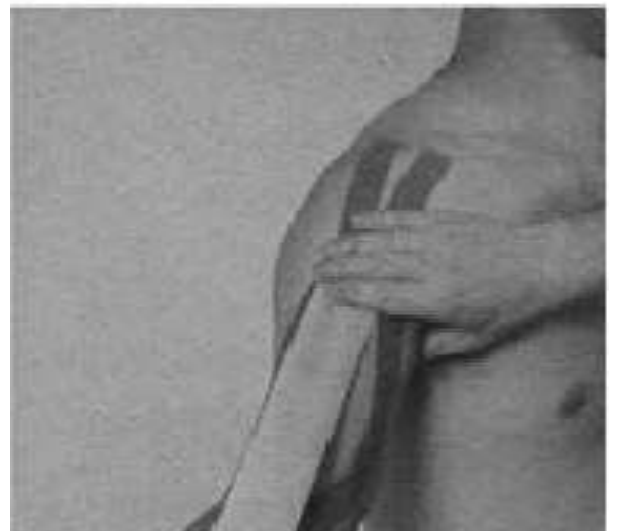
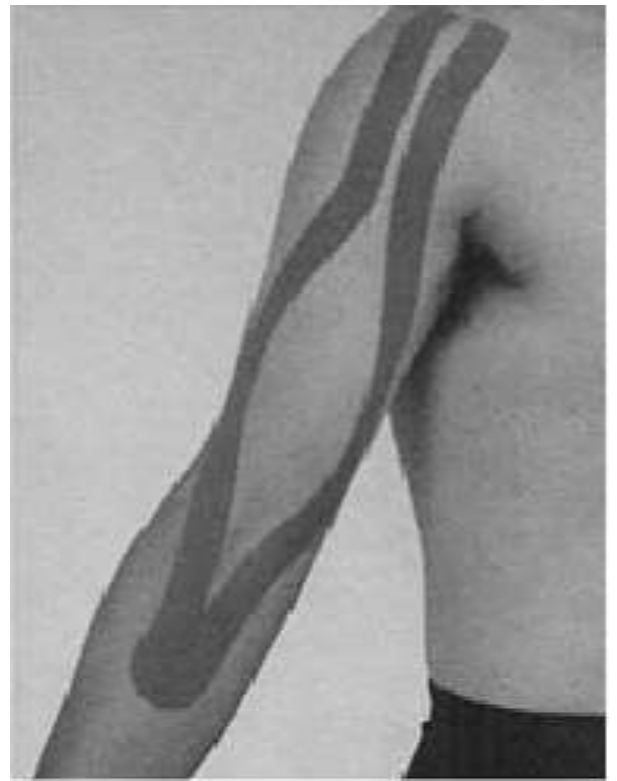
3. Перерозгинання в ліктьовому суглобі.

Гостра фаза (24-72 години)

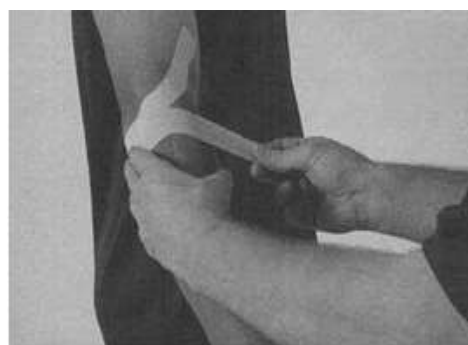
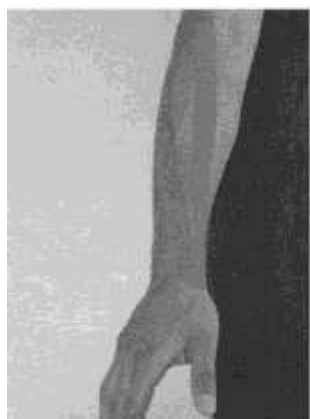
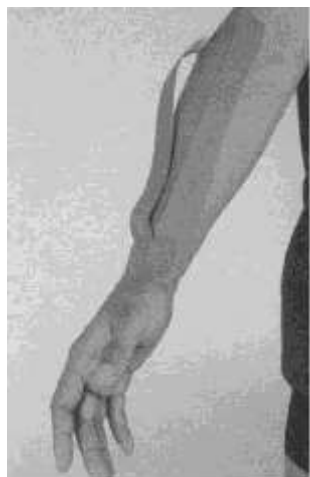Підгостра фаза (понад 72 годин)

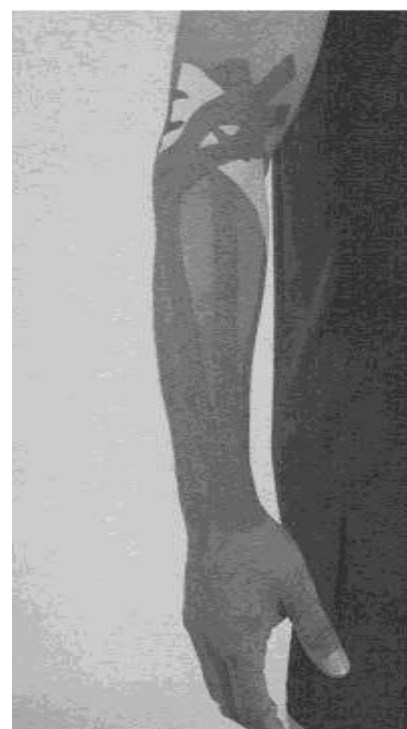
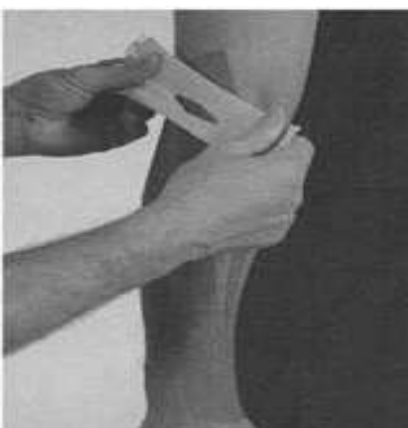
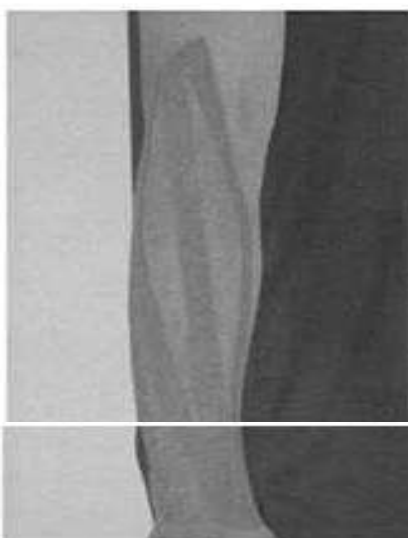
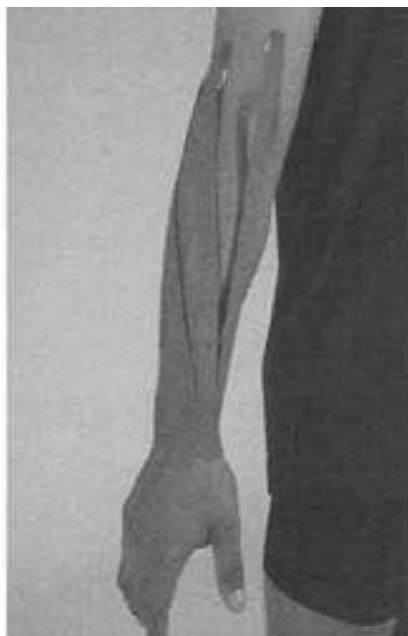4. Латеральний епіконділіт плечової кістки

Варіант 1.

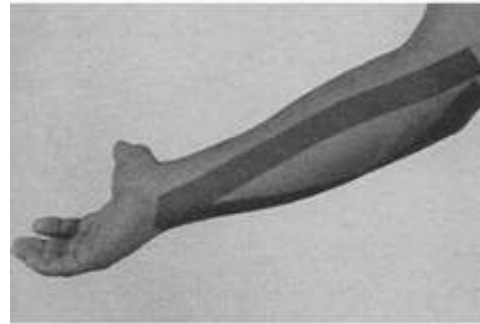
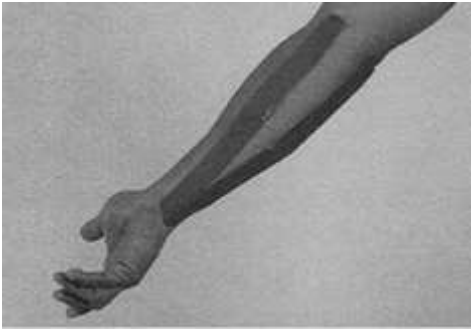


Варіант 2.

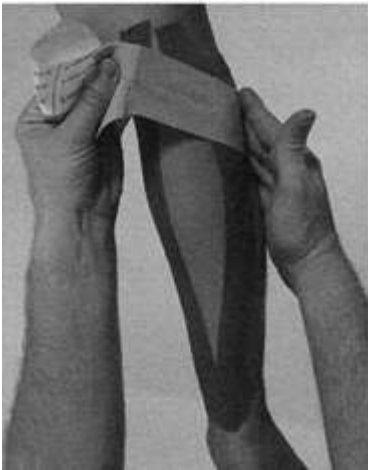


5. Медіальний епіконділіт плеча.

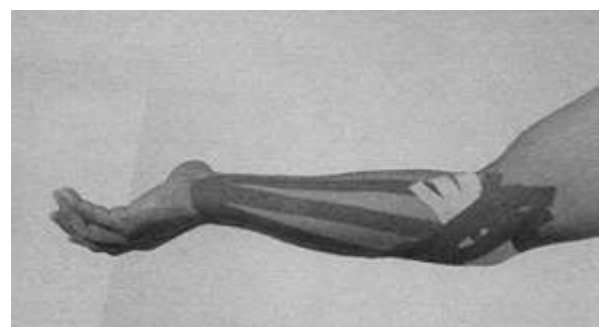


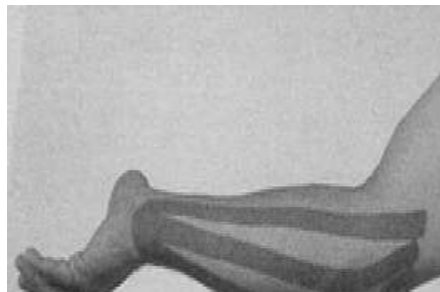
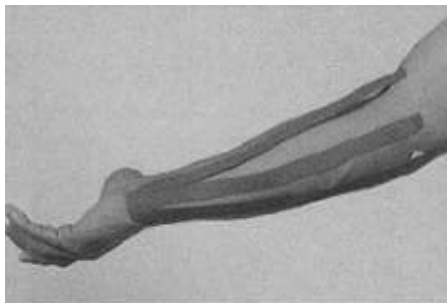
Варіант 1. Кінезіотейпінг загальних згиначів кисті від місця прикріплення до початку для гострої фази запалення і навпаки - для хронічного процесу



Варіант 2. Послаблююча корекція з використанням Y-образної смужки з метою усунення больового синдрому

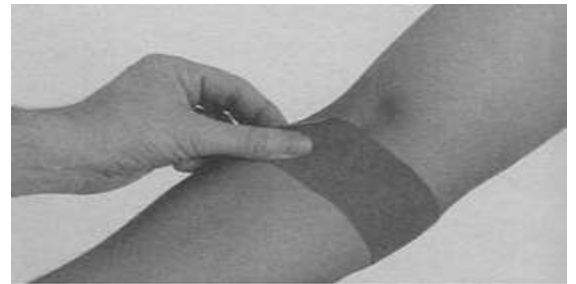
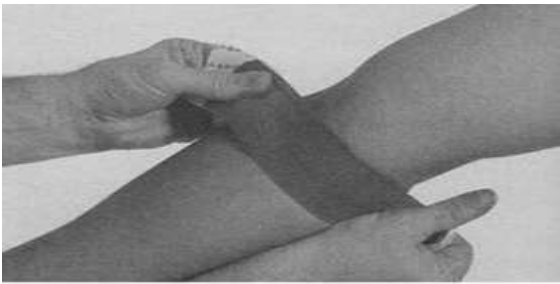

Варіант 3. Використання смужки з трьома «Хвостами» в поєднанні зі смужками з отворами для послаблюючої корекції

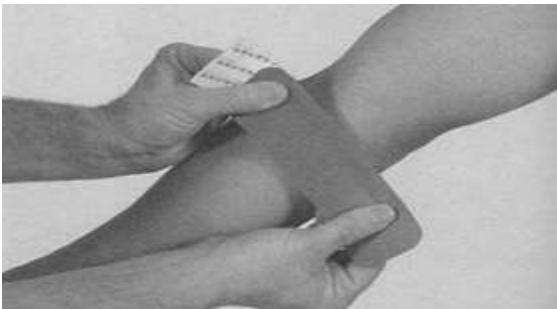

6. Ушкодження ділянки медіального надвиростка плеча.

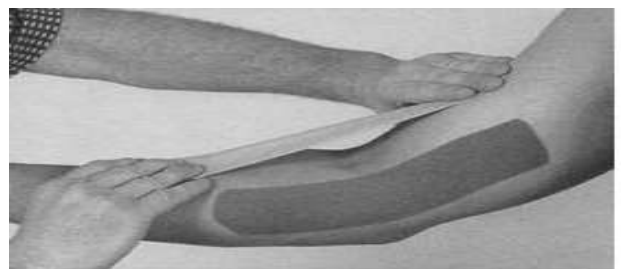
Варіант 1. Використання техніки механічної корекції



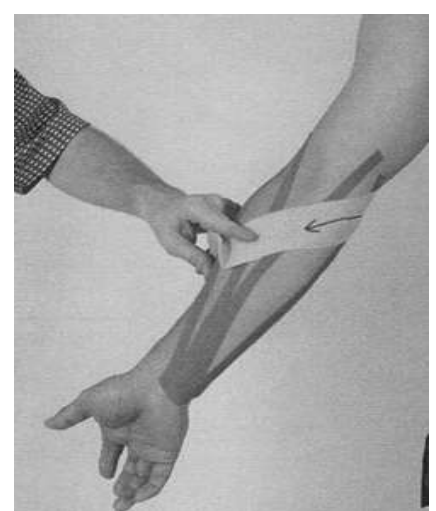
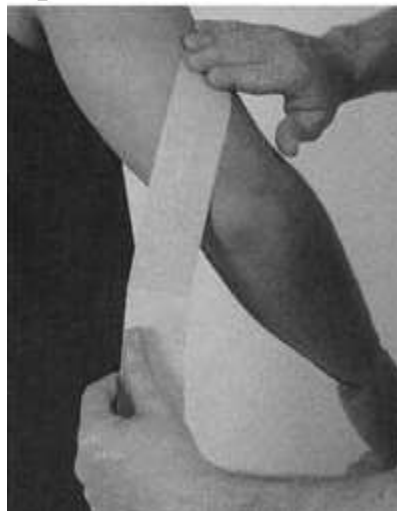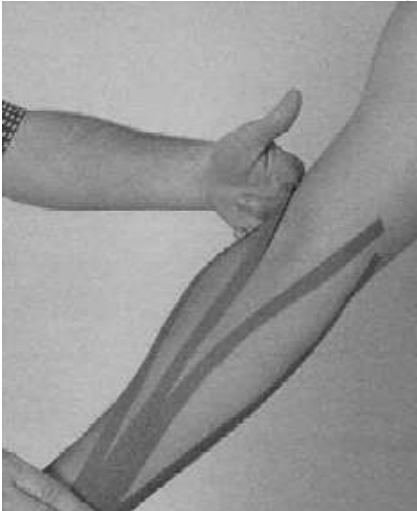Варіант 2. Використання техніки послаблюючої корекції.




Варіант 3. Техніка функціональної корекції з використанням і-образної смужки при медіальному епікондеїті плеча



Варіант 4. Використання смужки з 4-ма «Хвостами» для кінезіотейпінга м'язів згиначів кисті і м'язів супінаторів

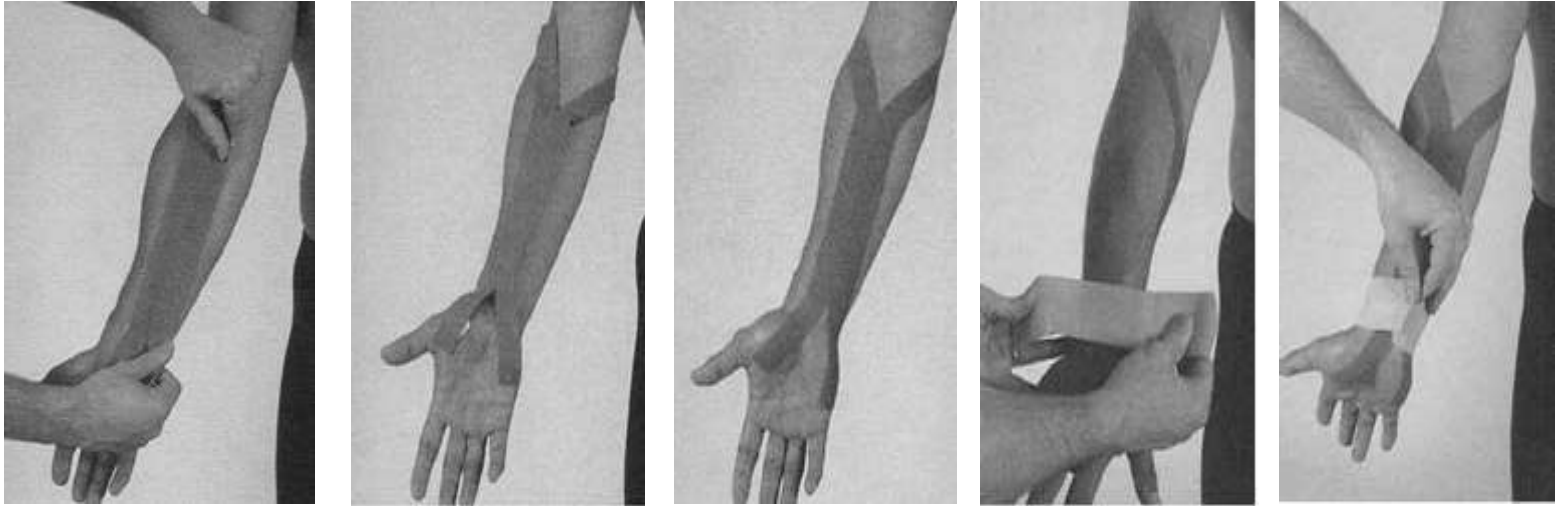


Варіант 5. механічна корекція з використанням Y-образної смужки (аналогічно можуть бути виконані послаблюючі та фасціальні корекції)

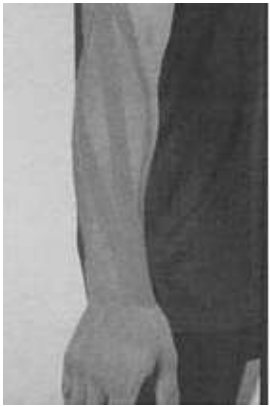


7. Синдром карпального тонеля.

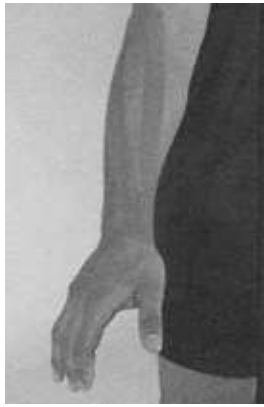Вариант 1.



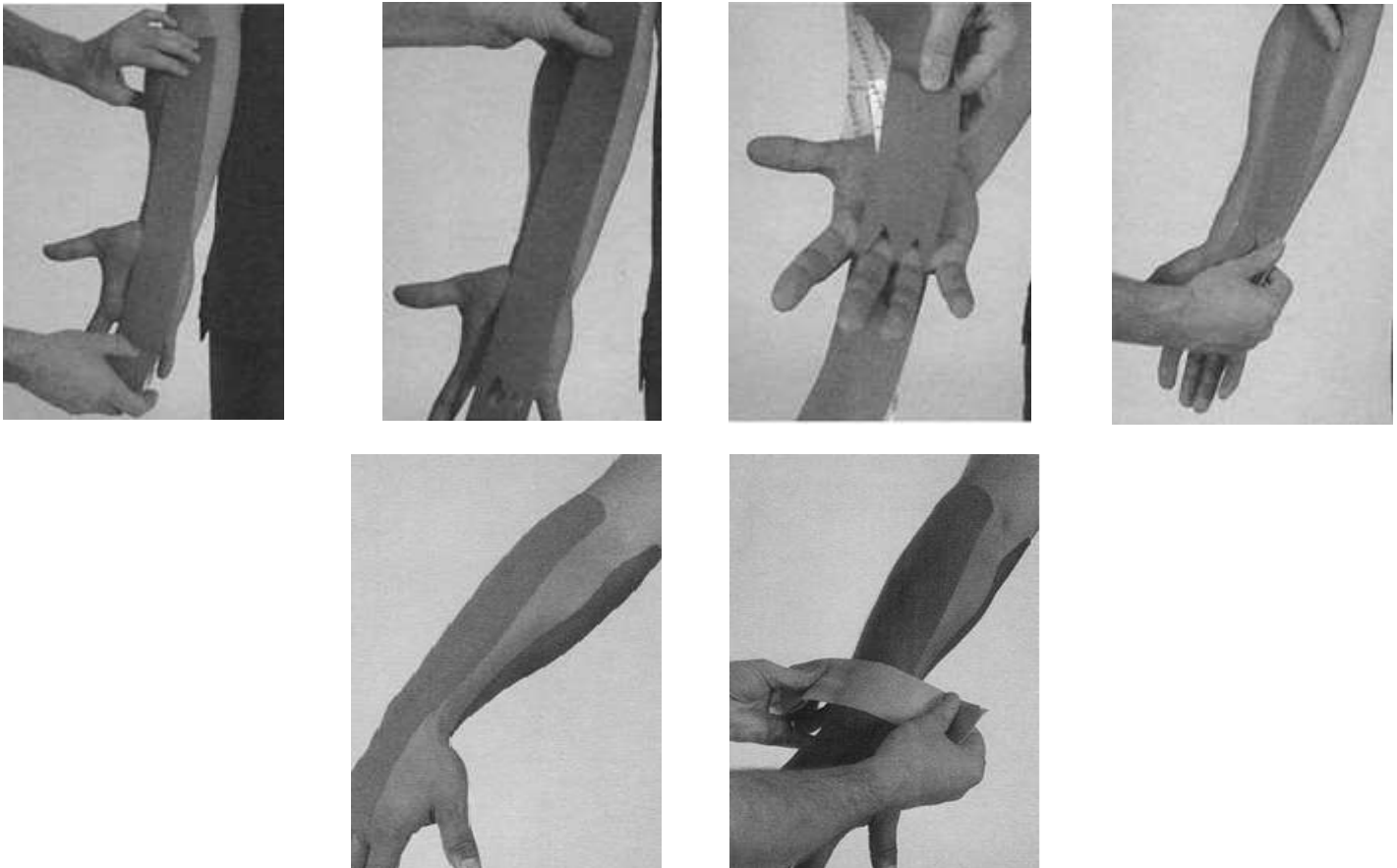
Вариант 2.



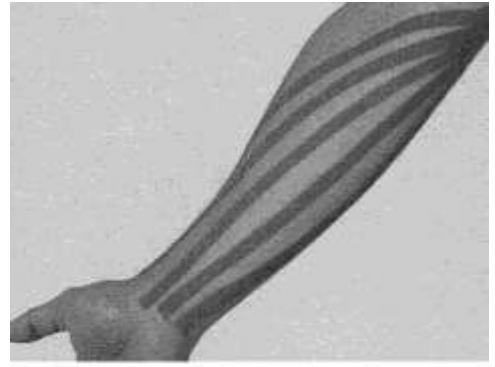
Вариант 3.



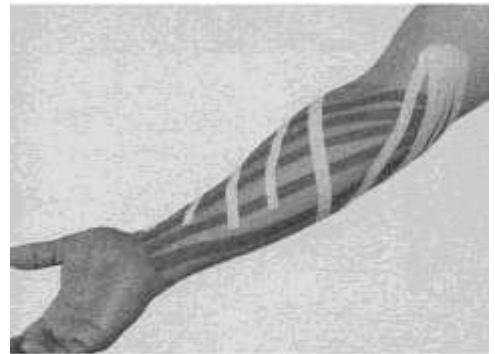
Вариант 4.



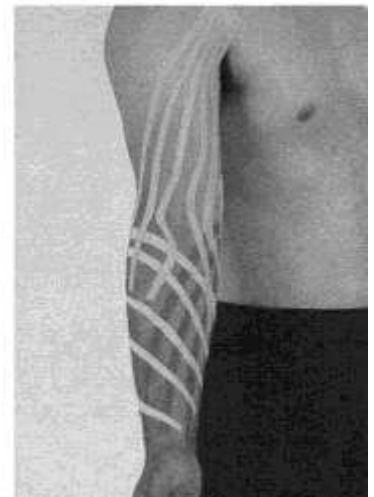8. Лімфостаз в області верхніх кінцівок.



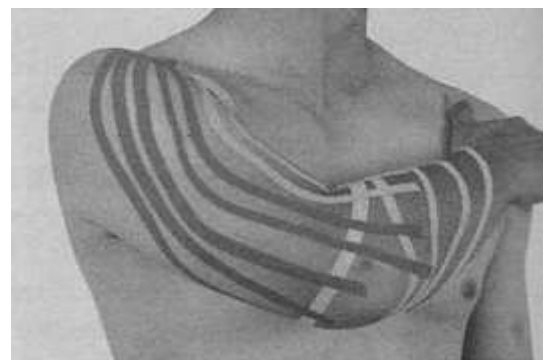**Варіант аплікації другої весроутворюючої
полоски на передпліччі**



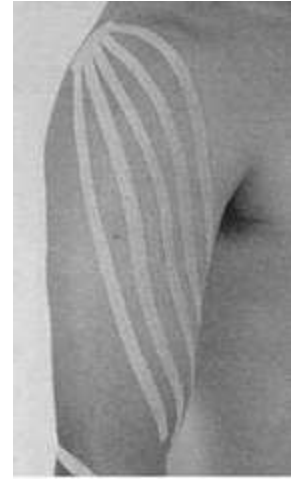**При адекватній функції аксилярних
лімфовузлів: кінезіотейпінг плеча**



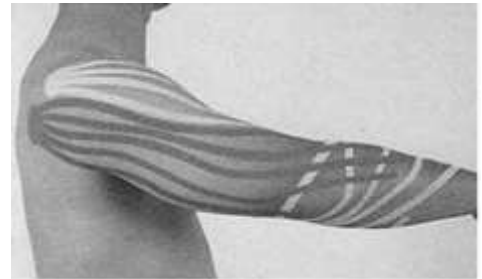
**Варіант 1 другої весроутворюючої полоски
на плече**



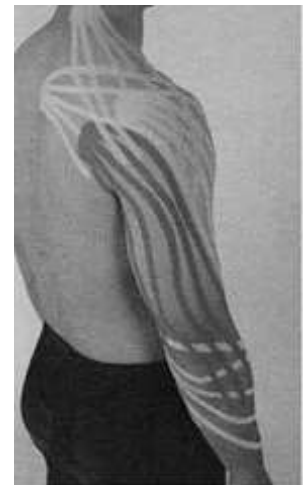Аксилярні лімфовузли функціонально неспроможні – варіант кінезіотейпінгу плеча



Варіант 2 другої веєроутворюючої полоски на плече



Варіант наклеювання веєроутворюючої полоски у напрямку до шийних або середньоспинних лімфовузлів



Варіант використання смужки з отворами для пальців для лімфодренажу передпліччя

